MedikCase

Система самостоятельной подготовки к аккредитации

ТОЛЬКО ДЛЯ ЛИЧНОГО ИСПОЛЬЗОВАНИЯ

Профпатология

Высшее образование | DOCX · PDF | Задач: 1 | Вопросов: 12

Сформировано: 21.11.2026, 07:44 МСК

ВАЖНАЯ ИНФОРМАЦИЯ ПЕРЕД НАЧАЛОМ

1 **Материалы предназначены для одного покупателя**

Используйте файлы только для личной подготовки. Не передавайте их третьим лицам, не публикуйте, не размещайте в открытом доступе и не перепродавайте полностью или частично.

2 **Источник материалов - ФМЗА**

Вопросы и ситуационные задачи получены только из опубликованных материалов Методического центра аккредитации специалистов.

Официальный сайт fmza.ru ›

3 **Ответы можно проверить самостоятельно**

Используйте комплект при прохождении репетиционного экзамена и убедитесь, что выбранные ответы совпадают с результатом официальной системы.

Открыть репетиционный экзамен ›

4 **Состав материалов может обновляться**

ФМЗА может изменять формулировки, порядок и состав заданий. Перед подготовкой используйте актуальную версию комплекта и сверяйтесь с официальным источником.

Важно: MedikCase систематизирует материалы ФМЗА для самостоятельной подготовки, не изменяя смысл вопросов и ответов. Актуальность комплекта можно проверить в официальном репетиционном экзамене.

Сайт, обновления и поддержка

- **medikcase.ru**
- Telegram: @medikcase
- **support@medikcase.ru**

Сайт

Telegram

Ситуационная задача 0002

12 вопросов · Профпатология · Высшее образование

1. УСЛОВИЕ СИТУАЦИОННОЙ ЗАДАЧИ

1.1. Ситуация

Женщина 74 лет, на пенсии, в течение 20 лет работала машинистом конвейера на щебеночном заводе, имела контакт с высоко фиброгенной, содержащей кремний пылью в концентрации 3,1-5,1 мг/м^3 (ПДК 2 мг/м^3). Последние 15 лет не работает, контакта с профессиональными вредностями не имеет. В течение последних 10 лет к врачам не обращалась, рентгенографическое исследование легких не проводила. Обратилась к врачу профпатологу в связи с обнаруженными изменениями на рентгенограмме органов грудной клетки.

1.2. Жалобы

Сухой кашель, периодически с мокротой белого цвета. Одышка инспираторного характера при незначительной физической нагрузке, выраженная общая слабость.

1.3. Анамнез заболевания

В период работы в пылеопасной профессии ежегодно проходила ПМО к работе допускалась. В течение последнего года стала замечать одышку при физической нагрузке, сухой кашель и общую слабость. Обратилась к терапевту по месту жительства. Пациентке было проведено флюорографическое исследование легких (впервые за последние 10 лет). +

По данным амбулаторной карты диагноз хронического бронхита выставлялся еще во время работы в пылеопасной профессии.

1.4. Анамнез жизни

- Перенесенные заболевания: гипертоническая болезнь;
- не курит, алкоголем не употребляет;
- в течение 20 лет воздействие вредных производственных факторов (промышленный аэрозоль, содержащий в своем составе кварцсодержащую пыль). Последние 15 лет не работает;
- аллергических реакций не было;
- у матери и отца ГБ.

1.5. Объективный статус

Состояние удовлетворительное. Рост 163 см, масса тела 64 кг. Кожные покровы обычной окраски, сухие. Цианоза нет. Периферических отеков нет. Перкуторно над легкими определяется коробочный оттенок звука, дыхание ослабленное, выслушиваются сухие склеротические хрипы с обеих сторон, ЧДД 22 в 1 мин. Тоны сердца приглушены, ритм правильный, ЧСС 76 в 1 мин, АД 130/80 мм рт. ст. Живот мягкий, чувствительный в эпигастрии и правом подреберье. Печень по краю реберной дуги. С-м Пастернацкого отрицательный с обеих сторон

1. План обследования

Вопрос 1

К необходимым в данной ситуации инструментальным методам исследования относится

1. электрокардиография
2. суточное мониторирование артериального давления (АД)
3. **компьютерная томография органов грудной клетки**
4. рентгенография органов грудной клетки

Правильный ответ:
3 - компьютерная томография органов грудной клетки

ОБОСНОВАНИЕ

На основании алгоритмов ведения пациентов при подозрении на профессиональное заболевание бронхолегочной системы.

Федеральные клинические рекомендации по диагностике, лечению и профилактике пневмокониозов / Утв. Президиумом АМТ 26.02.2014. – С. 41 Приложение 3. Диагностический алгоритм при профессиональных заболеваниях органов дыхания

Клинические рекомендации Минздрава России. Пневмокониозы, 2021 (1)

3. Результаты обследования

3.1. Компьютерная томография органов грудной клетки

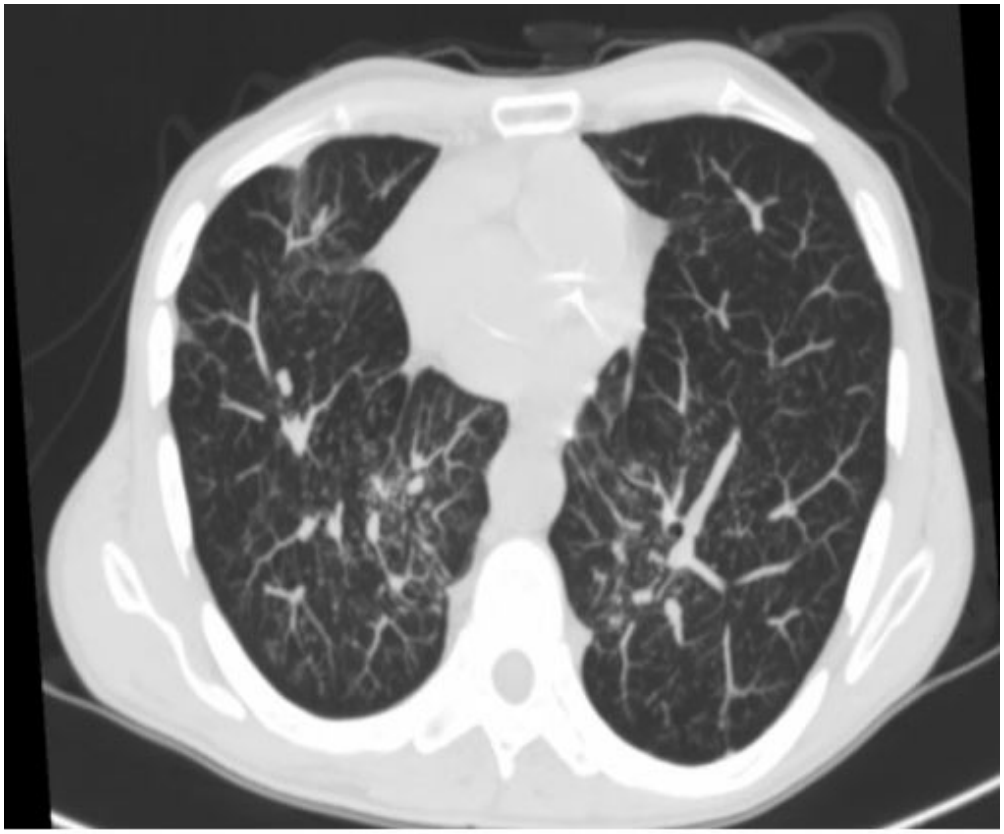

Снимок3.JPG

В обоих легких диффузные изменения в виде мелких мономорфных центрилобулярных очагов на фоне незначительного повышения плотности легочной ткани. Легочный рисунок прослеживается до плаща. Бронхи 1-3 порядка проходимы, деформированы, утолщены. +
Средостенье структурно, не смещено. Лимфатические узлы в зоне обследования не увеличены, в них определяются множественные мелкие слоистые включения кальция

3.2. Рентгенография органов грудной клетки

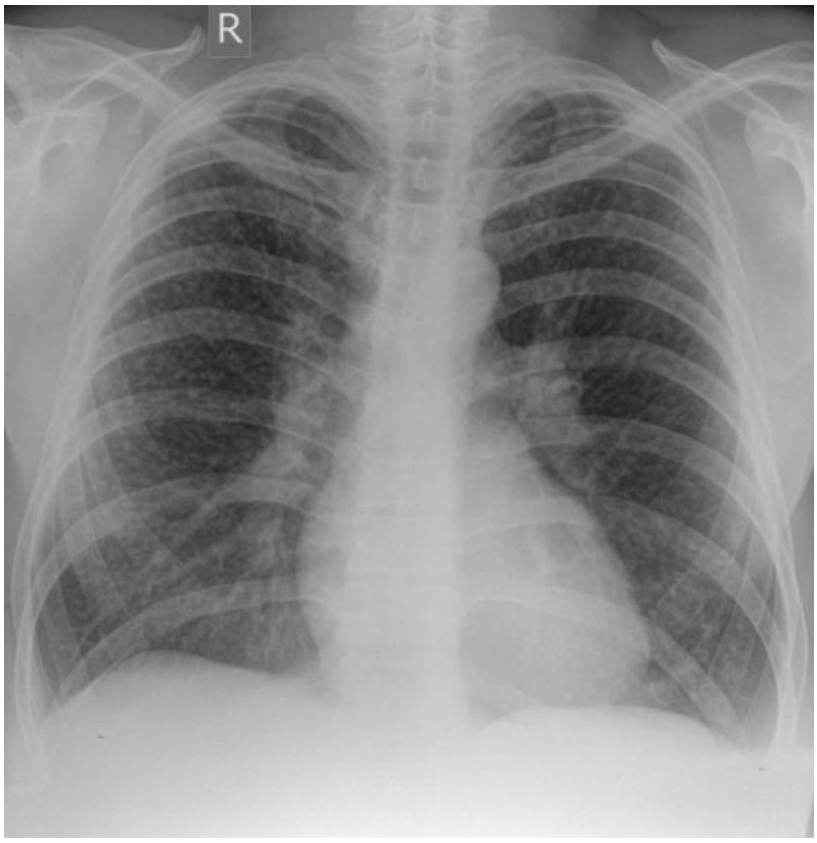

Рентгенография органов грудной клетки

Нерезкое повышение прозрачности легочных полей. На фоне симметричного обогащения и деформации легочного рисунка с обеих сторон определяются по всем легочным полям множественные очаговые тени диаметром до 4 мм. Корни усилены, содержат мелкие кальцинаты.

Вопрос 2

Необходимыми для постановки диагноза функциональными и лабораторными методами обследования являются

1. гликемический профиль
2. фиброгастродуоденоскопия
3. ультразвуковое исследование (УЗИ) внутренних органов
4. **спирометрия**
5. **анализ мокроты**

Правильные ответы:
4 - спирометрия
5 - анализ мокроты

ОБОСНОВАНИЕ

Всем работникам пылевых профессий, работающим в условиях превышения пылевой нагрузки, поступившим в клинику профессиональных болезней, проводится спирометрия

Клинические рекомендации Минздрава России. Пневмокониозы, 2021 (1)

Прочие методы исследования – исследование жидкости бронхоальвеолярного лаважа (БАЛ) и/или индуцированной мокроты (ИМ), определение концентрации оксида азота в выдыхаемом воздухе (FeNO14) и биомаркеров конденсата выдыхаемого воздуха (КВВ15), используются в клинической практике по особым показаниям, однако иногда только они могут обеспечить адекватное понимание механизма развития респираторных заболеваний.

Клинические рекомендации Минздрава России. Пневмокониозы, 2021 (1)

5. Результаты обследования

5.1. Спирометрия



Спирометрия

Заключение: умеренное нарушение проходимости крупных бронхов, на фоне умеренного снижения ЖЕЛ.

5.2. Анализ мокроты

Исследование мокроты: +
макроскопия: слизистого характера, бесцветная, вязкой консистенции; +
микроскопия: лейкоциты – 1-2, эпителий – 3-4, ВК – не обнаружены. Бронхоцитограмма дегенеративного характера

5.5. УЗИ внутренних органов

Диффузные изменения паренхимы печени по типу жирового гепатоза. Конкременты желчного пузыря. Диффузные изменения паренхимы поджелудочной железы

2. Диагноз

Вопрос 3

Предполагаемым основным диагнозом является

1. Рак легкого
2. Туберкулез легких
3. **Силикоз, поздний**
4. Саркоидоз

Правильный ответ:
3 - Силикоз, поздний

ОБОСНОВАНИЕ

Подозрение на силикоз основано на профессиональном анамнезе, жалобах, данных рентгенографии и КТ органов грудной клетки (с обеих сторон определяются по всем легочным полям множественные, мономорфные очаговые тени диаметром до 4 мм)

Клинические рекомендации Минздрава России. Пневмокониозы, 2021 (1) (2) (3)

7. Диагноз

7.1. Силикоз, поздний

7.2. Саркоидоз

Вопрос 4

Основным фактором, вызвавшим развитие заболевания, является

1. **кварцсодержащая пыль**
2. неблагоприятный микроклимат
3. производственный шум
4. тяжесть трудового процесса

Правильный ответ:
1 - кварцсодержащая пыль

ОБОСНОВАНИЕ

Факторами риска пневмокониоза являются повышенные уровни промышленной пыли на рабочем месте – кварцевой и прочих видов минеральной пыли, металлической, пыли смешанного состава. Чем выше пылевая нагрузка, тем выше риск развития пневмокониоза

Клинические рекомендации Минздрава России. Пневмокониозы, 2021 (1) (2)

Вопрос 5

Правильным решением врача-профпатолога является

1. **заполнение извещения о подозрение на профессиональное заболевание (силикоз) и направление пациента в центр профпатологии**
2. направление пациентки на МСЭ
3. направление пациентки на санаторно-курортное лечение
4. госпитализация пациентки в пульмонологическое отделение

Правильный ответ:
1 - заполнение извещения о подозрение на профессиональное заболевание (силикоз) и направление пациента в центр профпатологии

ОБОСНОВАНИЕ

На основании алгоритмов ведения пациентов при подозрении на профессиональное заболевание бронхолегочной системы.

Клинические рекомендации Минздрава России. Пневмокониозы, 2021 (1)

Вопрос 6

Пациент нуждается в консультации

1. кардиолога
2. хирурга
3. эндокринолога
4. **фтизиатра**

Правильный ответ:
4 - фтизиатра

ОБОСНОВАНИЕ

Для исключения других гранулематозных процессов (туберкулез, саркоидоз)

Клинические рекомендации Минздрава России. Пневмокониозы, 2021 (1)

Вопрос 7

К профессиональному заболеванию легких, которое может развиваться в послеконтактном периоде, относится

1. **рак легкого**
2. альвеолит
3. хронический пылевой необструктивный бронхит
4. хроническая обструктивная болезнь легких

Правильный ответ:
1 - рак легкого

ОБОСНОВАНИЕ

Канцерогенный риск - это вероятность развития злокачественных новообразований на протяжении всей жизни человека, обусловленная воздействием потенциального канцерогена

Р 2.1.10.1920-04 «Руководство по оценке риска для здоровья населения при воздействии химических веществ, загрязняющих окружающую среду», Утв. Главным санитарным государственным врачом Г.Г. Онищенко 05.03.2004 (Стр. 14.)

https://files.stroyinf.ru/Data2/1/4293853/4293853015.pdf

Клинические рекомендации Минздрава России. Пневмокониозы, 2021 (1)

3. Лечение

Вопрос 8

Пациентке рекомендовано лечение с использованием

1. антибиотиков
2. витаминов группы В
3. **ацетилцистеина (АЦЦ)**
4. фитосборов

Правильный ответ:
3 - ацетилцистеина (АЦЦ)

ОБОСНОВАНИЕ

Для усиления активности антиоксидантной защиты организма рекомендуется использовать ацетилцистеин, который уменьшает прогрессирование рестриктивного синдрома и снижение диффузионной способности легких, усиливает насыщение гемоглобина кислородом в условиях физической нагрузки

Клинические рекомендации Российской ассоциации врачей и специалистов медицины труда. Пневмокониозы. 2016 г. (1)

Вопрос 9

Пациентке показано назначение

1. янтарной кислоты
2. **глютаминовой кислоты**
3. ацетилсалициловой кислоты
4. муравьиной кислоты

Правильный ответ:
2 - глютаминовой кислоты

ОБОСНОВАНИЕ

Для повышения устойчивости кониофагов к энергодефицитному состоянию и внутриклеточной гипоксии возможно назначение глютаминовой кислоты.

Клинические рекомендации Российской ассоциации врачей и специалистов медицины труда. Пневмокониозы. 2016 г. (1)

Вопрос 10

Длительная терапия кислородом в данном случае

1. обязательна
2. возможна, но не обязательна
3. **не показана**
4. возможна, но не желательна

Правильный ответ:
3 - не показана

ОБОСНОВАНИЕ

Исследования по применению непрерывной терапии кислородом у пациентов с пневмокониозом отсутствуют. Назначается пациентам с дыхательной недостаточностью.

Клинические рекомендации Минздрава России. Пневмокониозы, 2021 (1)

Вопрос 11

Пациентка нуждается в активном скрининге на

1. бруцеллез
2. **туберкулез**
3. асбестоз
4. бериллиоз

Правильный ответ:
2 - туберкулез

ОБОСНОВАНИЕ

Для пациентов с силикозом рекомендован активный скрининг на туберкулез

Клинические рекомендации Минздрава России. Пневмокониозы, 2021 (1)

Вопрос 12

Пациентке рекомендовано диспансерное наблюдение с проведением рентгенографии органов грудной клетки

1. 1 раз в 2 года
2. 1 раз в 5 лет
3. 2 раза в год
4. **ежегодно**

Правильный ответ:
4 - ежегодно

ОБОСНОВАНИЕ

При диспансерном наблюдении больных пневмокониозами рекомендован ежегодный осмотр врача-терапевта, врача-пульмонолога, врача-профпатолога с проведением рентгенографии органов грудной клетки, КТ ОГК и ФВД

Клинические рекомендации Минздрава России. Пневмокониозы, 2021 (1)